CHUC – Clínica Universitária de Radiologia
Director: Prof. Dr. Filipe Caseiro Alves

PNEUMONIAS INTERSTICIAIS IDIOPÁTICAS
EM TC ALTA RESOLUÇÃO

Reunião Temática
19/05/2014
Mafalda Magalhães

Pneumonias intersticiais idiopáticas

- As doenças intersticiais pulmonares (DIP):
  - grupo numeroso e heterogéneo de patologias,
  - infiltrados celulares e/ou deposição de matriz extracelular nos espaços aéreos distais aos bronquíolos terminais

- Interstício pulmonar:
  - Epitélio alveolar, células endoteliais capilares e espaço entre estas estruturas
  - Tecidos conectivos peri-vasculares, peri-bronquiolares e peribronquiais.

Pneumonias intersticiais idiopáticas

- Existem mais de 180 doenças que podem ser englobadas no grupo das DIPs
- Podem ser classificadas em dois grandes grupos:
  - etiologia conhecida
  - etiologia desconhecida (mais frequentes na prática clínica)

Pneumonias intersticiais idiopáticas

Principais DIP de etiologia conhecida (~35% de todos os doentes com DIP)

- Pneumoconioses
- Pneumonite Hipersensibilidade
- Iatrogénica (medicamentosa / radiação)
- Pós-infecciosa

Principais DIP de etiologia desconhecida (~65% de todos os doentes com DIP)

- Sarcoidose
- Pneumonias intersticiais idiopáticas
  - FPI
  - NSIP
  - RB-ILD
  - Pneumonia intersticial descamativa
  - COP
  - LIP
  - Pneumonia intersticial aguda
- Associadas a doenças do tecido conjuntivo
  - Artrite reumatóide
  - Esclerose sistémica progressiva

Pneumonias intersticiais idiopáticas

Pneumonias intersticiais idiopáticas

- Grupo de doenças pulmonares difusas sem causa conhecida (idiopáticas) e associadas a vários graus de inflamação intersticial e fibrose
- TC de alta resolução (TCAR) é a melhor técnica de imagem para o estudo das pneumonias intersticiais idiopáticas
- Classificação da ATS/ERS (*American Thoracic Society/European Respiratory Society)* com base em critérios clínicos, radiológicos e histopatológicos.

Pneumonias intersticiais idiopáticas

TABLE 1. REVISED AMERICAN THORACIC SOCIETY/EUROPEAN RESPIRATORY SOCIETY CLASSIFICATION OF IDIOPATHIC INTERSTITIAL PNEUMONIAS: MULTIDISCIPLINARY DIAGNOSES

Major idiopathic interstitial pneumonias
Idiopathic pulmonary fibrosis
Idiopathic nonspecific interstitial pneumonia
Respiratory bronchiolitis–interstitial lung disease
Desquamative interstitial pneumonia
Cryptogenic organizing pneumonia
Acute interstitial pneumonia
Rare idiopathic interstitial pneumonias
Idiopathic lymphoid interstitial pneumonia
Idiopathic pleuroparenchymal fibroelastosis
Unclassifiable idiopathic interstitial pneumonias*

American Thoracic Society Documents - An Official American Thoracic Society/European Respiratory Society Statement: Update of the International Multidisciplinary Classification of the Idiopathic Interstitial Pneumonias . Am J Respir Crit Care Med Vol 188, Iss. 6, pp 733–748, Sep 15, 2013

Pneumonias intersticiais idiopáticas

TABLE 2. CATEGORIZATION OF MAJOR IDIOPATHIC INTERSTITIAL PNEUMONIAS

Category	Clinical–Radiologic–Pathologic Diagnoses	Associated Radiologic and/or Pathologic–Morphologic Patterns
Chronic fibrosing IP	Idiopathic pulmonary fibrosis	Usual interstitial pneumonia
	Idiopathic nonspecific interstitial pneumonia	Nonspecific interstitial pneumonia
Smoking-related IP*	Respiratory bronchiolitis-interstitial lung disease	Respiratory bronchiolitis
	Desquamative interstitial pneumonia	Desquamative interstitial pneumonia
Acute/subacute IP	Cryptogenic organizing pneumonia	Organizing pneumonia
	Acute interstitial pneumonia	Diffuse alveolar damage

Definition of abbreviation: IP = interstitial pneumonia.
* Desquamative interstitial pneumonia can occasionally occur in nonsmokers.

American Thoracic Society Documents - An Official American Thoracic Society/European Respiratory Society Statement: Update of the International Multidisciplinary Classification of the Idiopathic Interstitial Pneumonias . Am J Respir Crit Care Med Vol 188, Iss. 6, pp 733–748, Sep 15, 2013

Pneumonias intersticiais idiopáticas

Pneumonias intersticiais Fibrosantes crónicas:

- Fibrose pulmonar Idiopática (IPF)
- Pneumonia intersticial não específica idiopática (NSIP)

Pneumonias intersticiais idiopáticas

Pneumonias intersticiais Fibrosantes crónicas:

- Fibrose pulmonar Idiopática (IPF)
- Pneumonia intersticial não específica idiopática (NSIP)

Pneumonias intersticiais idiopáticas

Fibrose pulmonar Idiopática (IPF)

- A mais comum das pneumonias intersticiais idiopáticas;
- Pneumonia intersticial fibrosante progressiva de causa desconhecida;
- Doença idiopática associada ao padrão histológico da pneumonia intersticial usual (UIP).

UIP pode estar associada a:

- Doenças do colagéneo
- Asbestose
- Toxicidade medicamentosa
- Radiação
- Pneumonite de hipersensibilidade crónica
- Fibrose pulmonar familiar

Pneumonias intersticiais idiopáticas

Fibrose pulmonar Idiopática (IPF)

- > 50 anos de idade;
- Tabagismo – factor de risco
- Sintomas:
  - Dispneia progressiva
  - Tosse
  - Perda ponderal
  - Baqueteamento digital
- Provas de função respiratória – padrão restritivo; redução da capacidade de difusão do CO (Dlco).

- Mau prognóstico – sobrevida média de 2-4 anos desde o início dos sintomas;
- Não responde aos corticosteróides → doentes considerados para transplante numa fase inicial.

Pneumonias intersticiais idiopáticas

Fibrose pulmonar Idiopática (IPF)

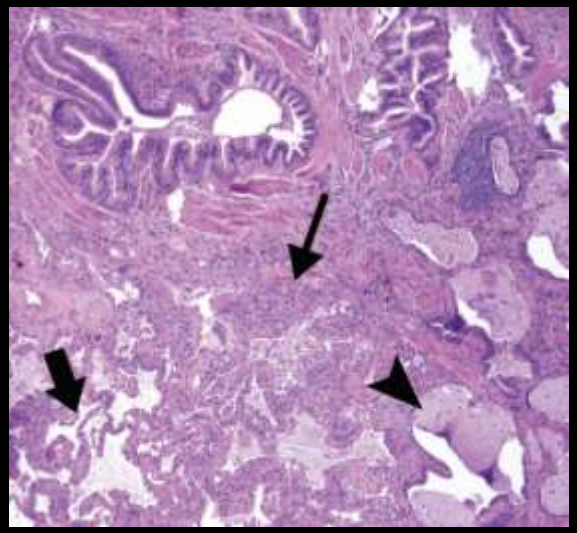

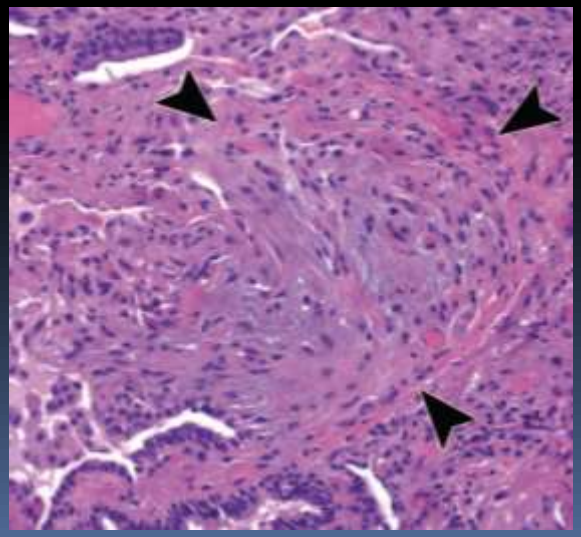

Histologia (UIP)

Envolvimento pulmonar heterogéneo com:

- áreas de pulmão normal
- inflamação intersticial ligeira
- Focos fibroblásticos
- Fibrose intersticial – colagéneo denso
- favo de mel (dilatação quística dos espaços alveolares)

Pneumonias intersticiais idiopáticas

Fibrose pulmonar Idiopática (IPF)

TCAR

(Componente essencial ao diagnóstico):

- Opacidades reticulares subpleurais associadas a bronquiectasias de tracção
  - Fases iniciais – apenas reticulação fina subpleural

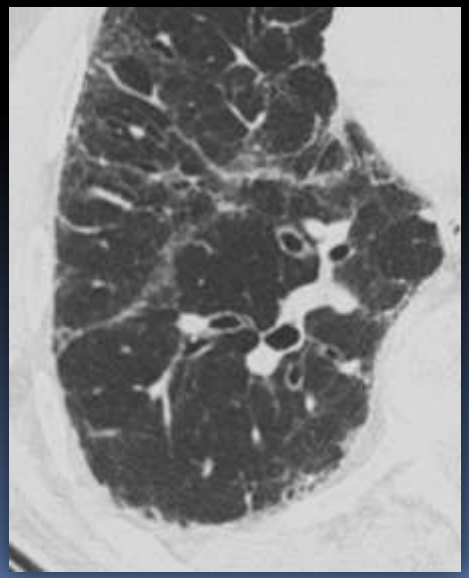

Pneumonias intersticiais idiopáticas

Fibrose pulmonar Idiopática (IPF)

TCAR

- "Favo de mel"
  - Quistos com diâmetro ≈ 3-10mm (ocasionalmente maiores – 2,5cm)
  - Subpleurais e paredes bem definidas
- Áreas em vidro despolido
  - comuns mas menos extensas que reticulação
  - geralmente reflectem fibrose fina em fase inicial

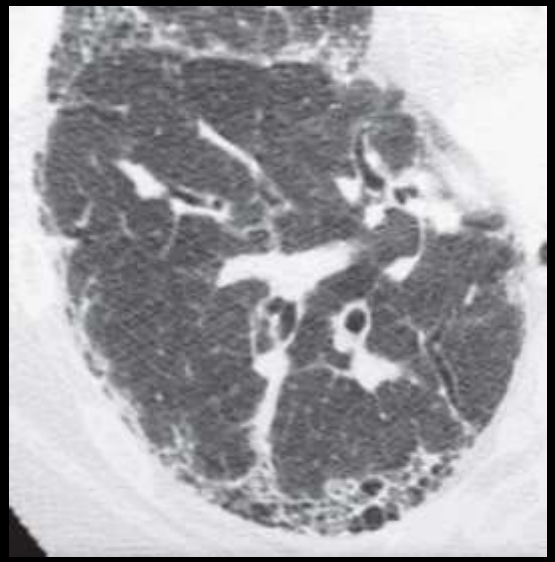

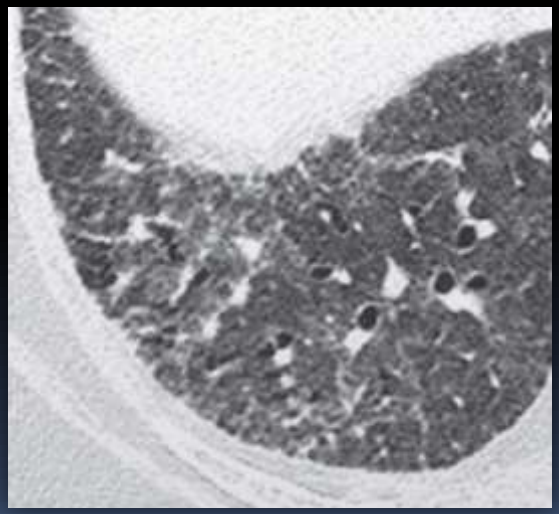

T. Franquet, A. Giménez. Idiopathic interstitial pneumoniasRadiología. 2012;54(6):479---489

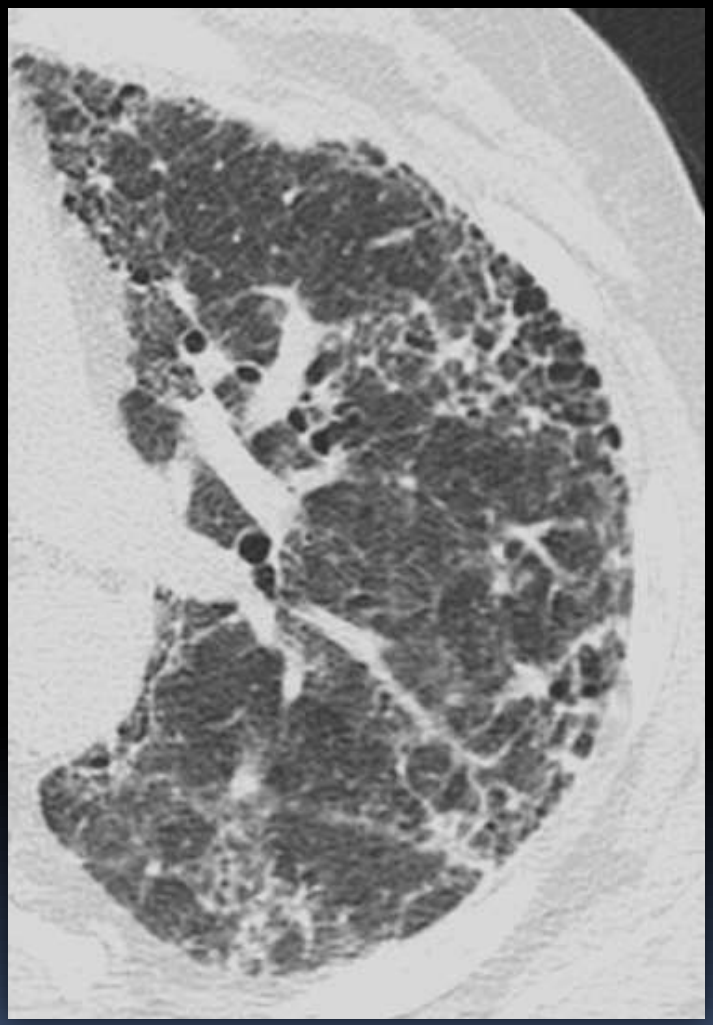

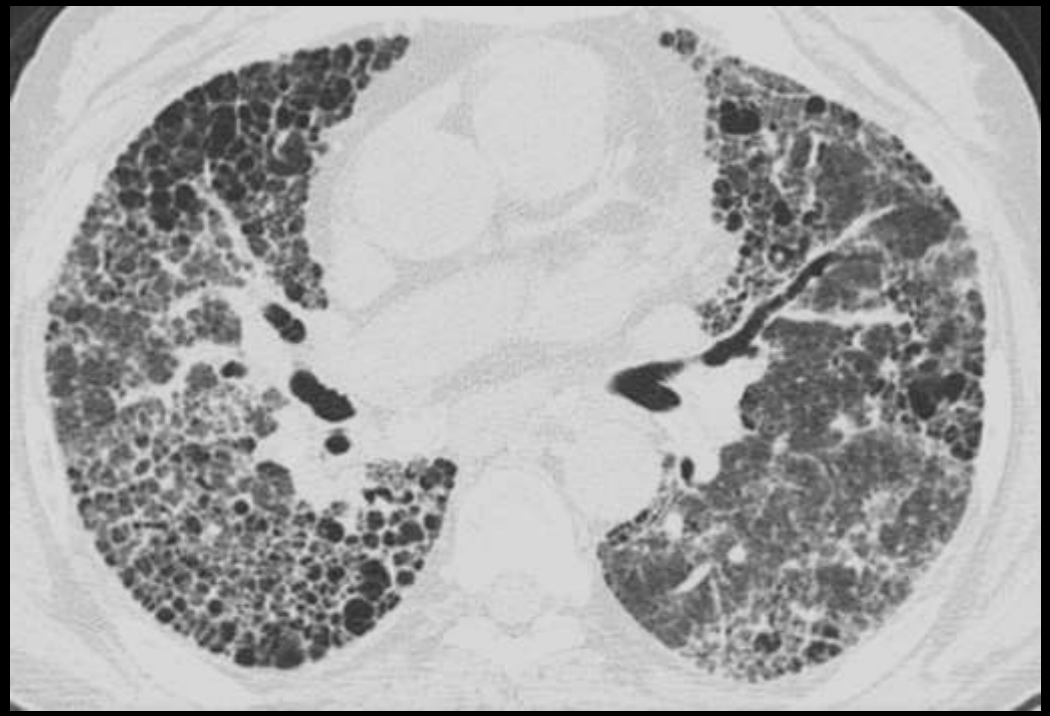

Pneumonias intersticiais idiopáticas

Fibrose pulmonar Idiopática (IPF)

TCAR

- Distribuição +++ basal e periférica (gradiente apico-basal)
- Achados imagiológicos heterogéneos → zonas de fibrose alternadas com áreas de pulmão normal
- Redução dos volumes pulmonares
- Adenomegálias mediastínicas (>70% casos): < 15mm de eixo curto

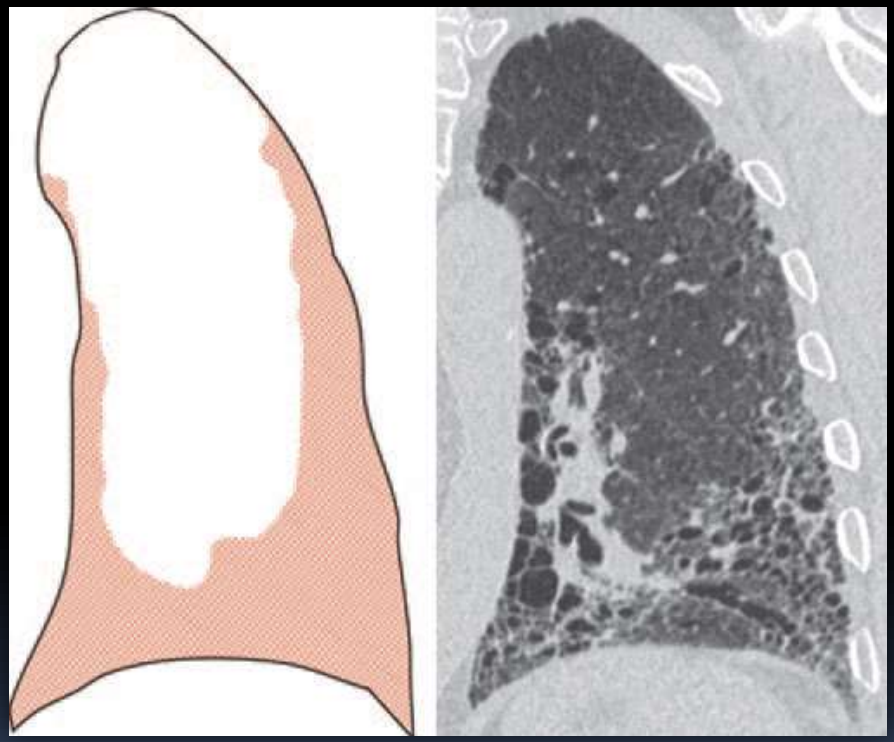

Mueller-Mang C, et al. What Every Radiologist Should Know about Idiopathic Interstitial Pneumonias. RadioGraphics 2007;27:595-615

Pneumonias intersticiais idiopáticas

Fibrose pulmonar Idiopática (IPF)

TCAR

Achados que **sugerem um diagnóstico alternativo**:

- Alterações pleurais (placas, calcificações, derrame pleural significativo);
- Micronódulos;
- Encarceramento aéreo;
- Quistos sem morfologia "em favo"
- Vidro despolido extenso
- Consolidação
- Distribuição de predomínio peribroncovascular

Pneumonias intersticiais idiopáticas

Fibrose pulmonar Idiopática (IPF)

Alterações visualizadas na TCAR permitem classificar:

- Padrão de UIP
- Possível padrão UIP
- Inconsistente com padrão UIP

Pneumonias intersticiais idiopáticas

Padrão UIP (todos os critérios)	Possível Padrão UIP (todos os critérios)	Inconsistente com Padrão UIP (1 dos 7 critérios)
• Predomínio basal, subpleural • Reticulação • "Favo de mel" (com ou sem bronquiectasias) • Ausência de características inconsistentes com UIP (3ª coluna)	• Predomínio basal, subpleural • Reticulação • Ausência de características inconsistentes com UIP (3ª coluna)	• Predomínio superior ou médio • Predomínio peribroncovascular • Vidro despolido extenso (superior à reticulação) • Micronódulos difusos • Quistos discretos (múltiplos, bilaterais, afastados das áreas de favo) • Encarceramento aéreo/mosaico difuso (bilateral, em 3 ou + lobos) • Consolidação segmentar ou lobar

ATS-ERS 2010

Pneumonias intersticiais idiopáticas

Padrão UIP (todos os critérios)	Possível Padrão UIP (todos os critérios)	Inconsistente com Padrão UIP (1 dos 7 critérios)
• Predomínio basal, subpleural • Reticulação • "Favo de mel" (com ou sem bronquiectasias) • Ausência de características inconsistentes com UIP (3ª coluna)	• Predomínio basal, subpleural • Reticulação • Ausência de características inconsistentes com UIP (3ª coluna)	• Predomínio superior ou médio • Predomínio peribroncovascular • Vidro despolido extenso (superior à reticulação) • Micronódulos difusos • Quistos discretos (múltiplos, bilaterais, afastados das áreas de favo) • Encarceramento aéreo/mosaico difuso (bilateral, em 3 ou + lobos) • Consolidação segmentar ou lobar

→ **Acuidade diagnóstica > 90%**

ATS-ERS 2010

Pneumonias intersticiais idiopáticas

Fibrose pulmonar Idiopática (IPF)

Critérios Diagnósticos:

1. Exclusão de outras etiologias de pneumonias intersticiais (ex: doenças ocupacionais, doenças do tecido conjuntivo, toxicidade medicamentosa);
2. Padrão de UIP na TCAR em doentes não submetidos a biópsia cirúrgica;
3. Em doentes submetidos a biópsia cirúrgica - Combinação dos achados na TCAR e biópsia.

Pneumonias intersticiais idiopáticas

Pneumonias intersticiais Fibrosantes crónicas:

- Fibrose pulmonar Idiopática (IPF)
- Pneumonia intersticial não específica idiopática (NSIP)

Pneumonias intersticiais idiopáticas

Pneumonia intersticial não específica idiopática (NSIP idiopática)

- Menos comum que IPF
- Padrão NSIP pode ocorrer em associação a outras patologias:
  - Doenças do tecido conjuntivo - comum → Alteração histológica mais comum nos doentes com doença tec. conjuntivo com envolvimento pulmonar
  - Pneumonite de hipersensibilidade
  - Toxicidade medicamentosa
  - Infecções
  - imunodeficiência

↓

Necessário excluir outras etiologias!

Pneumonias intersticiais idiopáticas

Pneumonia intersticial não específica idiopática (NSIP idiopática)

- 40-50 anos idade (≈ 1 década mais novos que IPF)
- Melhor prognóstico que IPF
  - Sobrevida aos 5 anos 80-90%
- Resposta aos corticosteróides

  (geralmente usados em combinação com outros citotóxicos – ciclofosfamida e ciclosporina)

↓

Importância da sua distinção com a UIP

Pneumonias intersticiais idiopáticas

Pneumonia intersticial não específica idiopática (NSIP idiopática)

Sintomas (≈ IPF mas menos intensos):

- Dispneia progressiva
- Tosse
- Fadiga
- Perda ponderal

Pneumonias intersticiais idiopáticas

Pneumonia intersticial não específica idiopática (NSIP idiopática)

Histologia

- ✓ Inflamação intersticial e fibrose em quantidades variáveis com uma aparência uniforme (VS. Heterogeneidade na UIP)
  - Padrão fibrosante
  - Padrão celular



Pneumonias intersticiais idiopáticas

Pneumonia intersticial não específica idiopática (NSIP idiopática)

Histologia

- **Padrão fibrosante**
  - Espessamento intersticial por fibrose uniforme
  - Geralmente preserva arquitectura alveolar
  - Variáveis quantidades de infiltrado inflamatório
  - Mais comum do que NSIP celular

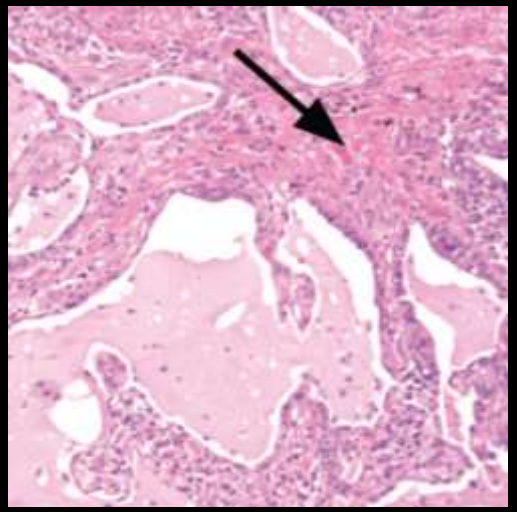

- **Padrão celular**
  - Infiltrados inflamatórios crónicos ligeiros a moderados
  - Pouca fibrose
  - Menos comum que NSIP fibrosante
  - Melhor resposta aos corticosteróides

  → melhor prognóstico

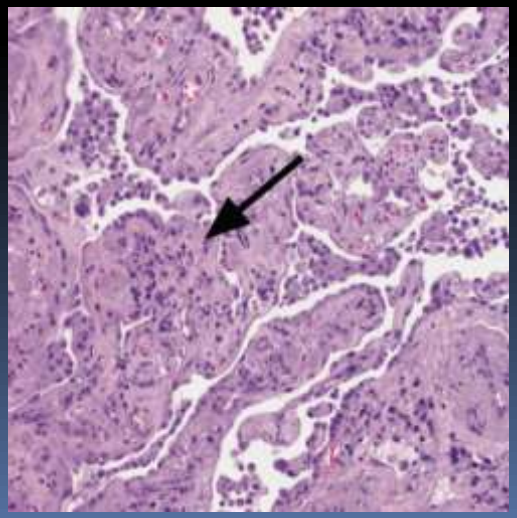

Pneumonias intersticiais idiopáticas

Pneumonia intersticial não específica idiopática (NSIP idiopática)

TCAR

- Áreas em vidro despolido bilaterais
- Opacidades lineares ou reticulares irregulares (50%)

↓

- Predomínio lobos inferiores (sem gradiente ápico-basal óbvio como UIP)
- Distribuição simétrica e periférica
  - Embora possa poupar a região imediatamente subpleural (20-30%) → este achado sugere fortemente o diagnóstico de NSIP em vez de UIP

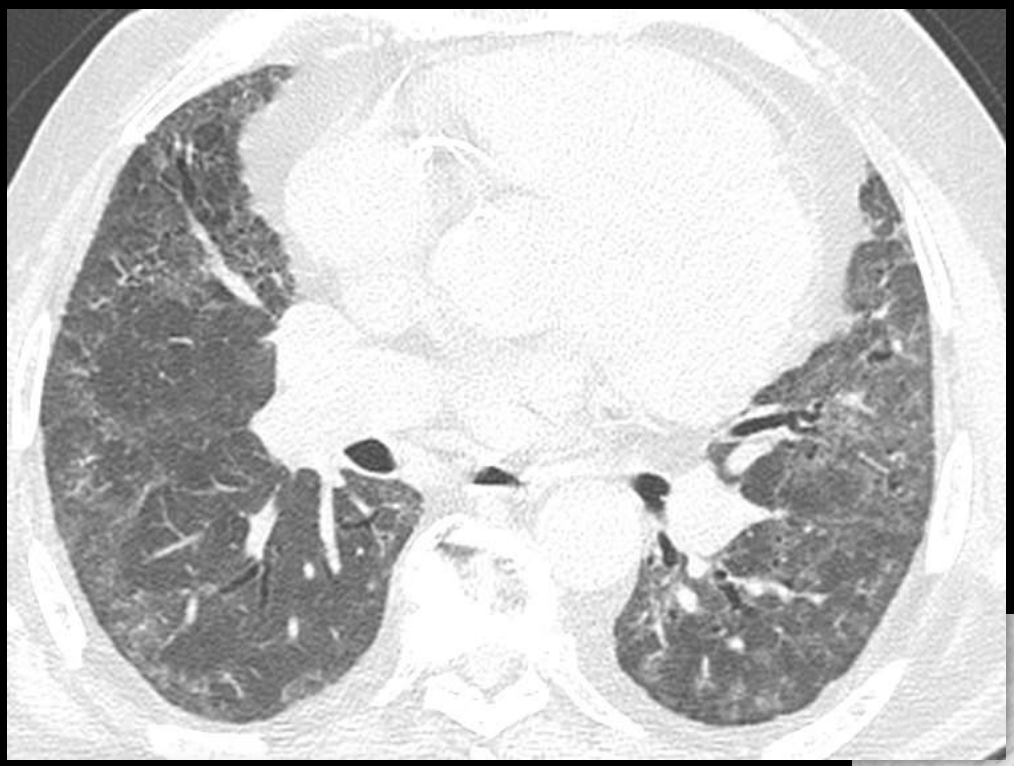

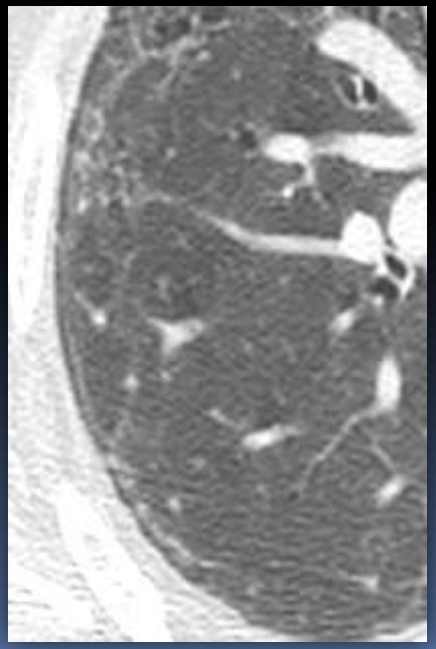

Pneumonias intersticiais idiopáticas

Pneumonia intersticial não específica idiopática (NSIP idiopática)

TCAR

Doença mais avançada:

- Bronquiectasias de tracção
- Quistos subpleurais – menores e em menor extensão do que UIP ("favo de mel microquístico")

- Consolidação (manutenção do predomínio do vidro despolido)
  - Traduzem componente de OP → sugere doença do tecido conjuntivo

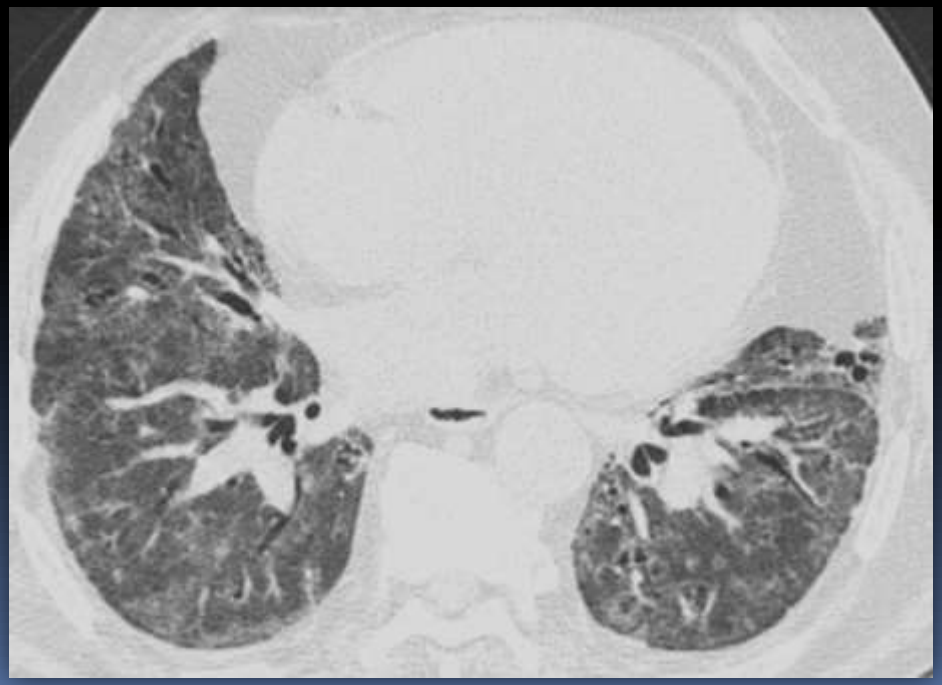

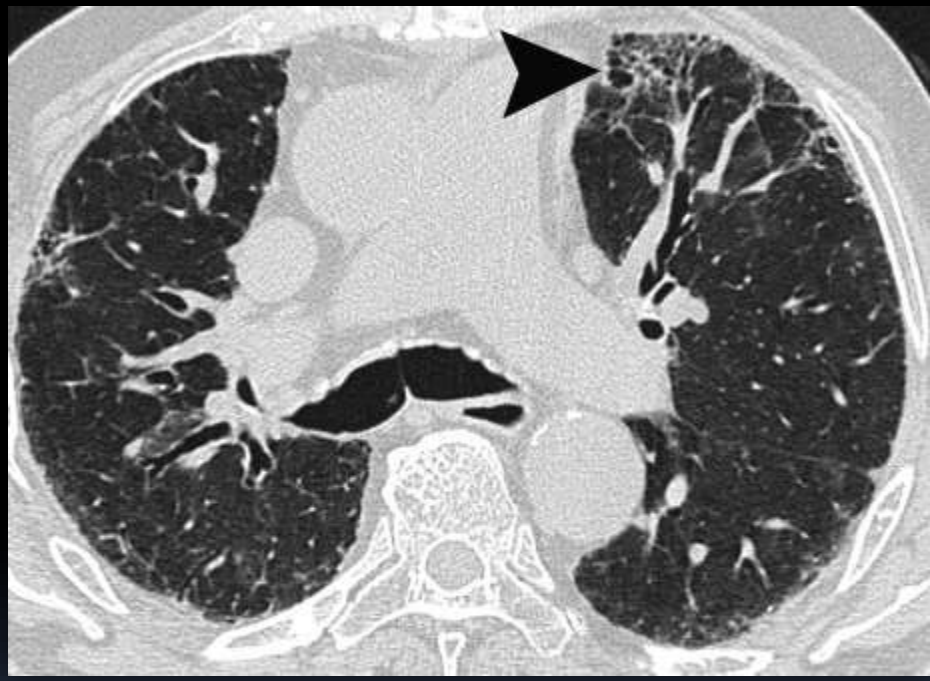

Mueller-Mang C, et al. What Every Radiologist Should Know about Idiopathic Interstitial Pneumonias. RadioGraphics 2007;27:595-615

Pneumonias intersticiais idiopáticas

Pneumonia intersticial não específica idiopática (NSIP idiopática)

TCAR

- **NSIP fibrótica**
- **NSIP celular**

Achados imagiológicos sobrepõem-se

↓

Bronquiectasias de tracção e reticulação intralobular sugerem NSIP fibrosante

Pneumonias intersticiais idiopáticas

Pneumonia intersticial não específica idiopática (NSIP idiopática)

TCAR

- Principal diagnóstico diferencial → UIP

A favor de NSIP:

- Envolvimento homogéneo do pulmão
- Sem evidente gradiente apico-basal
- Vidro despolido extenso (e que não progride para "favo de mel")
- Padrão reticular fino

Pneumonias intersticiais idiopáticas

Pneumonias intersticiais associadas ao tabaco:

- Bronquiolite respiratória com doença do interstício pulmonar (*Respiratory bronchiolitis-interstitial lung disease:* RB-ILD)
- Pneumonia intersticial descamativa (*Desquamative interstitial pneumonia:* DIP)

Pneumonias intersticiais idiopáticas

Pneumonias intersticiais associadas ao tabaco:

- Bronquiolite respiratória com doença do interstício pulmonar (*Respiratory bronchiolitis-interstitial lung disease:* RB-ILD)
- Pneumonia intersticial descamativa (*Desquamative interstitial pneumonia:* DIP)

- RB-ILD e DIP representam diferentes graus de envolvimento pulmonar pelo mesmo processo (DIP – doença mais extensa)
- Clínica, achados imagiológicos e resposta à terapêutica diferem → classificados separadamente

Pneumonias intersticiais idiopáticas

Pneumonias intersticiais associadas ao tabaco:

- Bronquiolite respiratória com doença do interstício pulmonar (*Respiratory bronchiolitis-interstitial lung disease:* RB-ILD)
- Pneumonia intersticial descamativa (*Desquamative interstitial pneumonia:* DIP)

Pneumonias intersticiais idiopáticas

Bronquiolite respiratória com doença do interstício pulmonar (RB-ILD)

- 30-40 anos idade
- ♂> ♀ (2:1)
- Forte associação ao tabagismo ≈ 30 UMA

- Sintomas – dispneia ligeira e tosse seca;

- Bom prognóstico:
  - melhoria com cessação tabágica
  - Corticoterapia (-)

Pneumonias intersticiais idiopáticas

Bronquiolite respiratória com doença do interstício pulmonar (RB-ILD)

Histologia

- ✓ Infiltrado intraluminal de macrófagos pigmentados em torno dos bronquíolos respiratórios
- ✓ Inflamação e fibrose peribronquiolares ligeiras

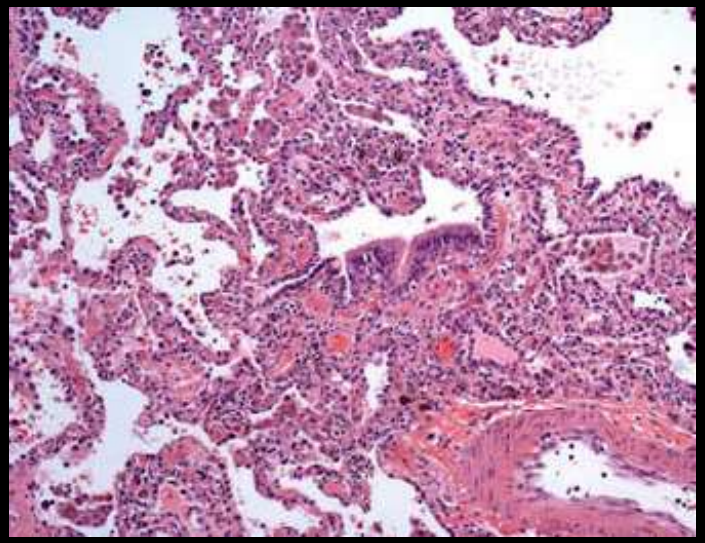

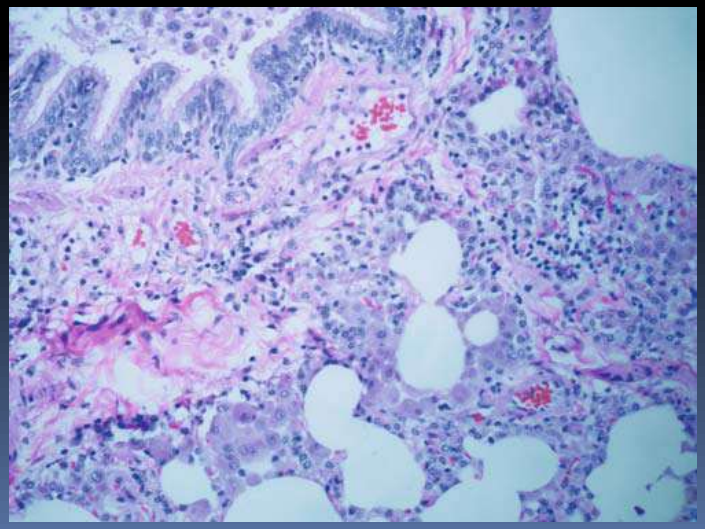

Pneumonias intersticiais idiopáticas

Bronquiolite respiratória com doença do interstício pulmonar (RB-ILD)

TCAR

- Opacidades e nódulos centrilobulares em vidro despolido;
- Espessamento de paredes brônquicas

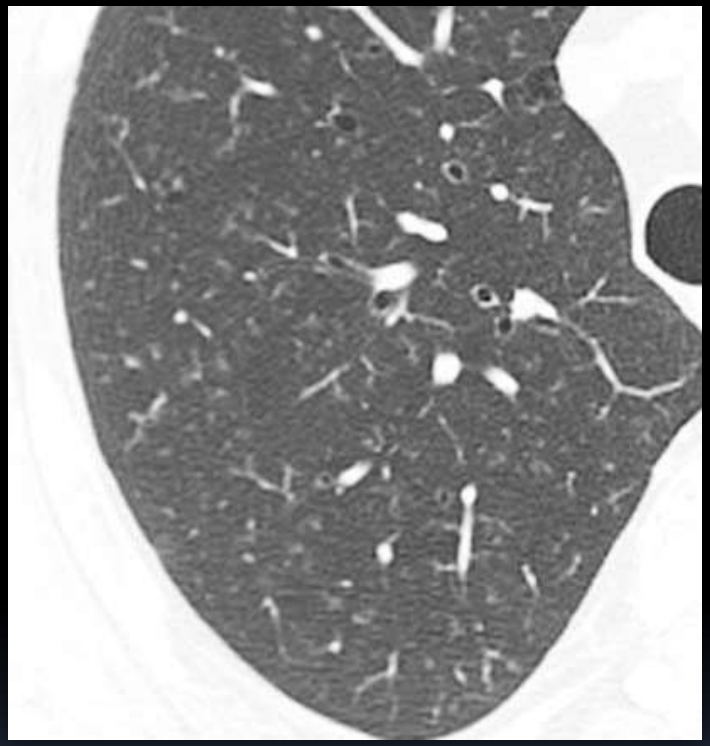

- Predomínio lobos superiores
- Moderado enfisema centrilobular – associado frequentemente.

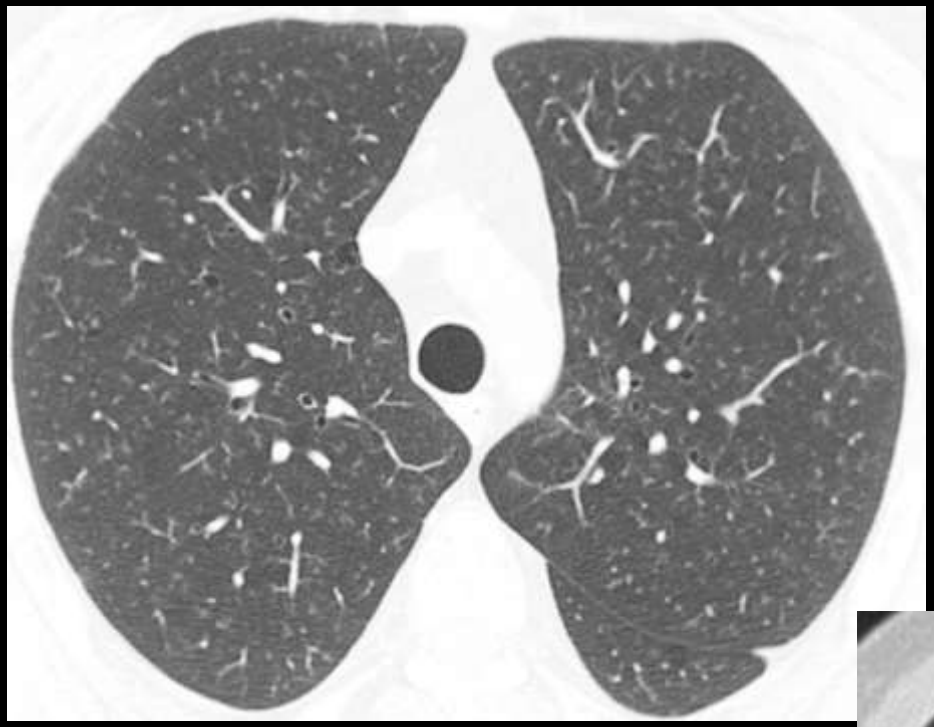

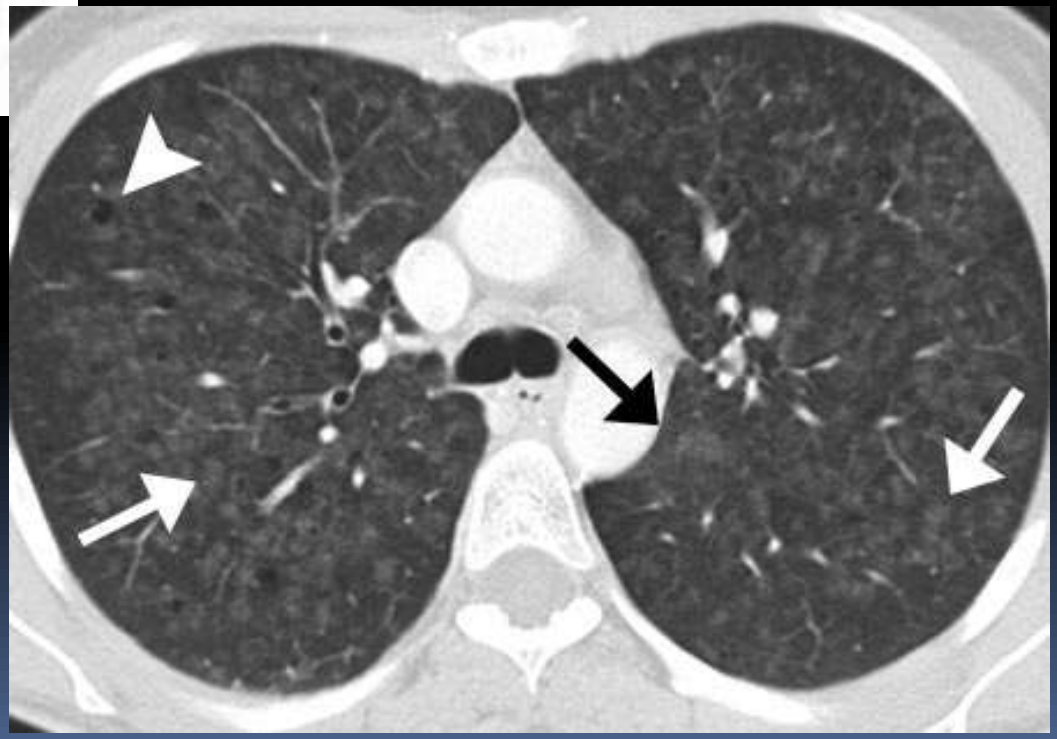

Mueller-Mang C, et al. What Every Radiologist Should Know about Idiopathic Interstitial Pneumonias. RadioGraphics 2007;27:595-615

Pneumonias intersticiais idiopáticas

Pneumonias intersticiais associadas ao tabaco:

- Bronquiolite respiratória com doença do interstício pulmonar (*Respiratory bronchiolitis-interstitial lung disease:* RB-ILD)
- Pneumonia intersticial descamativa (*Desquamative interstitial pneumonia:* DIP)

Pneumonias intersticiais idiopáticas

Pneumonia intersticial descamativa (DIP)

- 30-40 anos idade;
- ♂> ♀ (2:1);
- História de tabagismo ≈ 18 UMA;
- Também pode ocorrer em não fumadores:
  - Inalação tóxica;
  - Reacções medicamentosas;
  - Histiocitose de células de Langerhans
  - Leucemia
  - Asbestose
  - Pneumoconiose por metais pesados

- Bom prognóstico com cessação tabágica e corticoterapia

Pneumonias intersticiais idiopáticas

Pneumonia intersticial descamativa (DIP)

Histologia

- ✓ Acumulação de macrófagos intra-alveolares e células epiteliais descamadas
- ✓ Ligeira inflamação e fibrose

Distribuição difusa

(VS. RB-ILD – peribronquiolar)

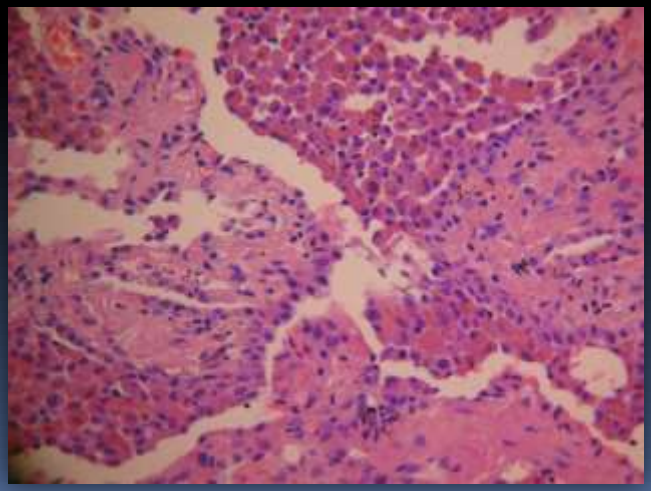

Pneumonias intersticiais idiopáticas

Pneumonia intersticial descamativa (DIP)

TCAR

- Opacidades difusas em vidro despolido
  - Predomínio nos lobos inferiores e subpleural

- Opacidades lineares irregulares e pequenos espaços quísticos → alterações fibróticas (sem "favo de mel"!).

Ryu, J.H. et al. Smoking-related interstitial lung diseases: a concise review. ERJ January 1, 2001 vol. 17 no. 1 122-132

Pneumonias intersticiais idiopáticas

W. Richard Webb. Thoracic Imaging: Pulmonary and Cardiovascular Radiology, 2nd edition.

Pneumonias intersticiais idiopáticas

RB-ILD e DIP

- Apesar das diferenças em TC, os seus achados podem sobrepor-se e ser indistinguíveis imagiologicamente

realização de biópsia nos casos suspeitos de RB-ILD ou DIP

Pneumonias intersticiais idiopáticas

Pneumonias intersticiais Agudas / Subagudas:

- Pneumonia organizativa criptogénica (*Cryptogenic organizing pneumonia*: COP)
- Pneumonia intersticial Aguda (*Acute interstitial pneumonia:* AIP)

Pneumonias intersticiais idiopáticas

Pneumonias intersticiais Agudas / Subagudas:

- Pneumonia organizativa criptogénica (*Cryptogenic organizing pneumonia*: COP)
- Pneumonia intersticial Aguda (*Acute interstitial pneumonia:* AIP)

Pneumonias intersticiais idiopáticas

Pneumonia organizativa criptogénica (COP)

- Pneumonia intersticial idiopática associada ao padrão histológico da pneumonia organizativa (OP)
- Pode surgir em associação a outras patologias:
  - Infecções pulmonares
  - Obstrução brônquica
  - Aspiração
  - Reacções medicamentosas
  - Doenças tecido conjuntivo
  - Inalação fumos tóxicos
  - Pneumonite radiação
  - Pneumonite hipersensibilidade
  - UIP
  - NSIP

Pneumonias intersticiais idiopáticas

Pneumonia organizativa criptogénica (COP)

- Idade média 55 anos
- Sintomas: dispneia ligeira, tosse seca, febre baixa, mal estar geral com semanas de evolução (< 3 meses)
- Provas de função respiratória – padrão restritivo

Clinica e funcionalmente semelhante à IPF , mas duração dos sintomas + curta e sintomas sistémicos mais comuns

- Boa resposta aos corticosteróides (completa)
- Maioria recidiva ≈ 3 meses após redução ou cessação da terapêutica

Pneumonias intersticiais idiopáticas

Pneumonia organizativa criptogénica (COP)

Histologia (Pneumonia Organizativa)

- ✓ Pólipos de tecido de granulação nos ductos alveolares e alvéolos
- ✓ Envolvimento irregular com preservação da arquitectura pulmonar

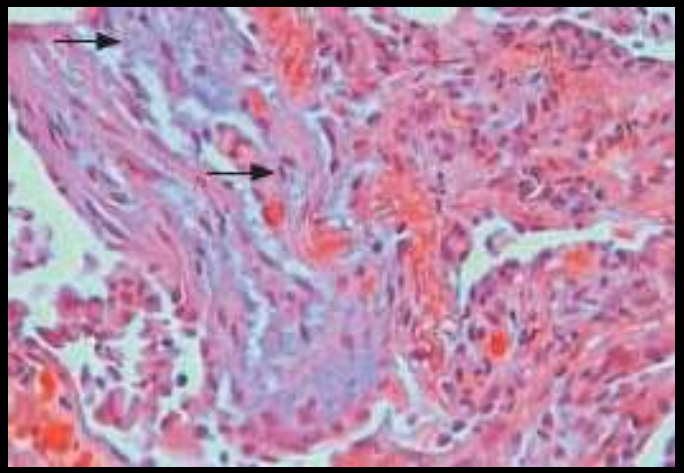

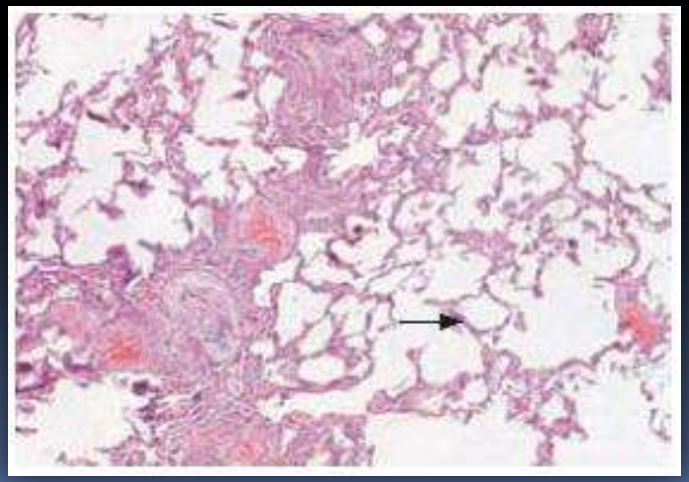

Pneumonias intersticiais idiopáticas

Pneumonia organizativa criptogénica (COP)

TCAR

- Consolidações (80%) associadas a áreas de densificação em vidro despolido (60%)
  - Distribuição subpleural, peribrônquica ou "em banda"

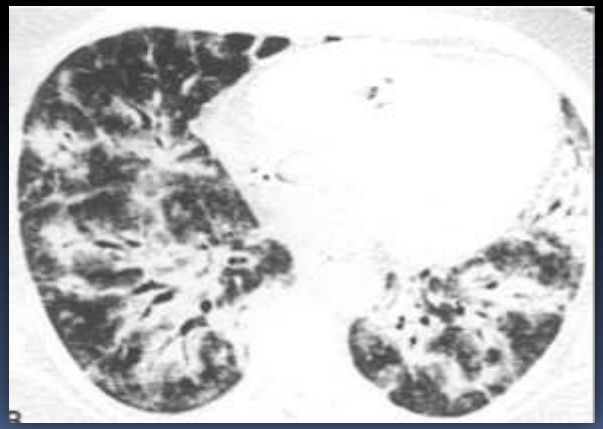

An Official American Thoracic Society/European Respiratory Society Statement: Update of the International Multidisciplinary Classification of the Idiopathic Interstitial Pneumonias . Am J Respir Crit Care Med Vol 188, Iss. 6, pp 733–748, Sep 15, 2013

Pneumonias intersticiais idiopáticas

Pneumonia organizativa criptogénica (COP)

TCAR

- "Sinal do atoll" ou "halo invertido": opacidades crescentes "em anel" com vidro despolido central

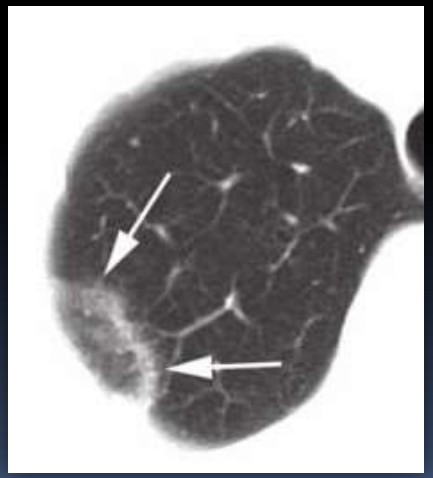

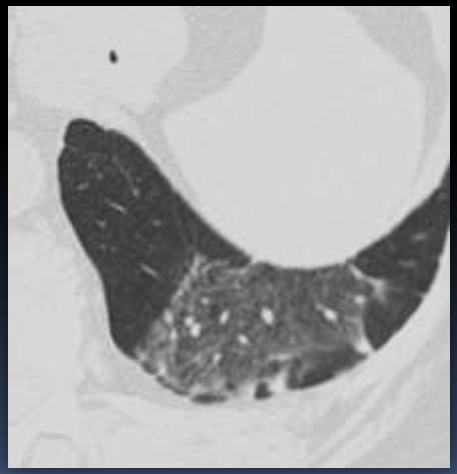

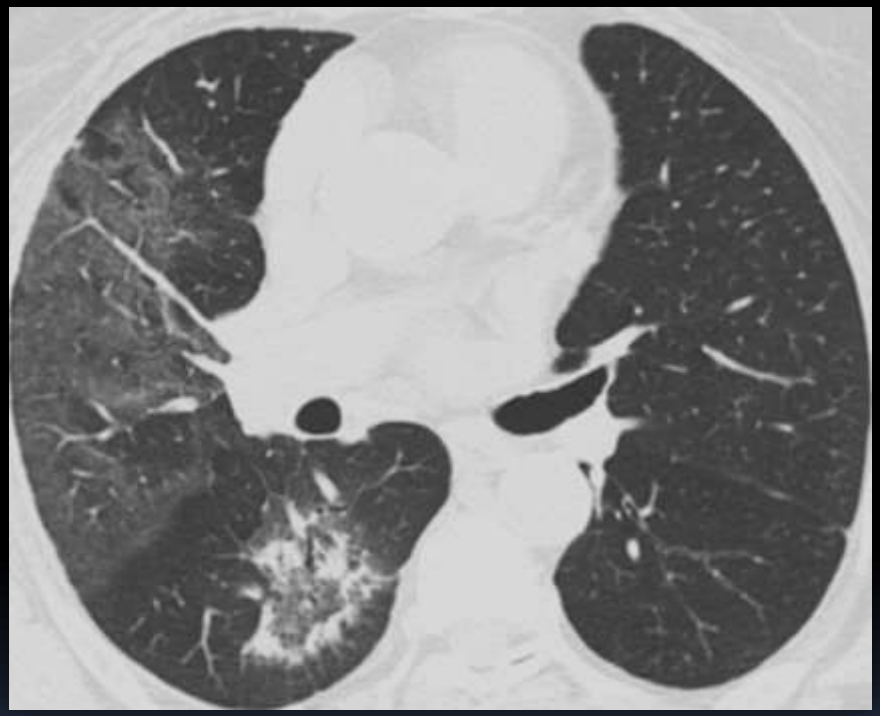

Pneumonias intersticiais idiopáticas

Pneumonia organizativa criptogénica (COP)

TCAR

- Nódulos / massas
  - Podem ter contornos irregulares → DD com neoplasia!
- Pequeno derrame pleural unilateral ou bilateral (10-30%)

- Predomínio nos lobos inferiores

W. Richard Webb. Thoracic Imaging: Pulmonary and Cardiovascular Radiology, 2nd edition.

Pneumonias intersticiais idiopáticas

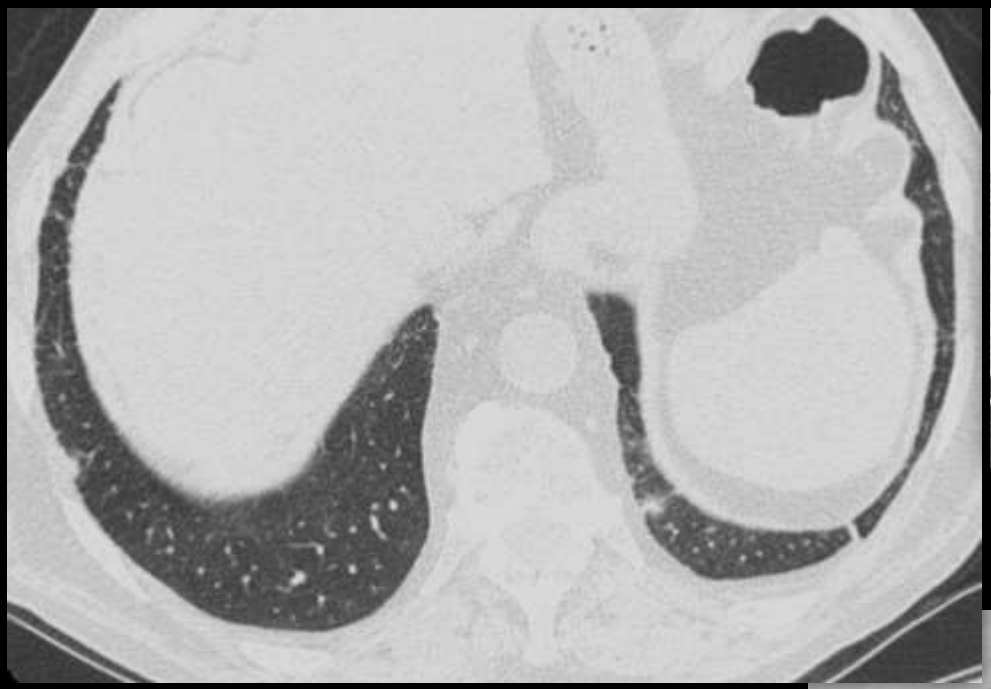

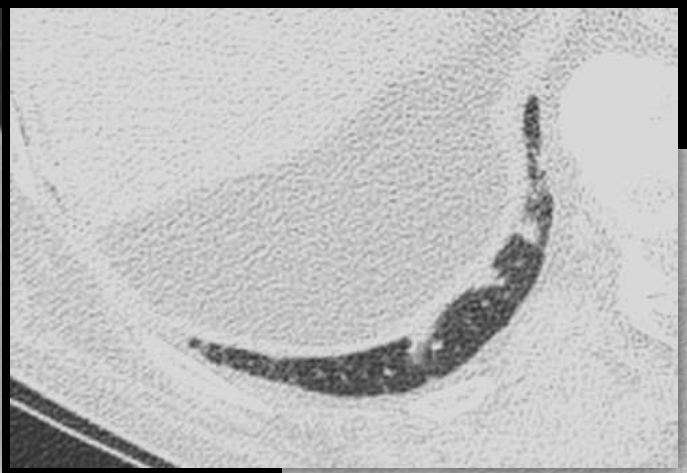

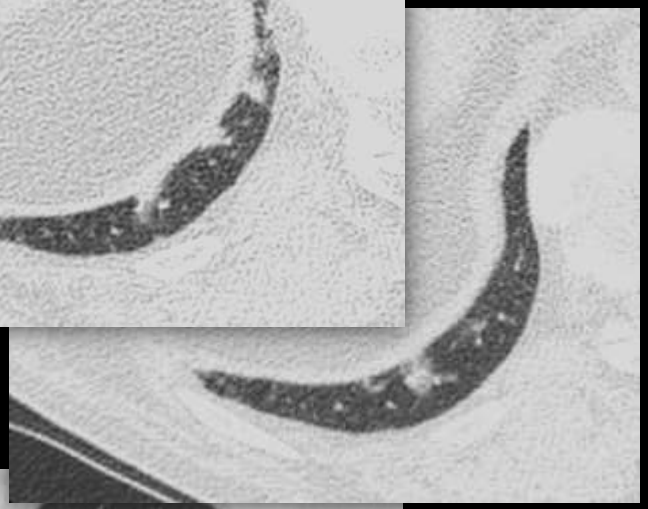

Pneumonias intersticiais idiopáticas

Pneumonias intersticiais Agudas / Subagudas:

- Pneumonia organizativa criptogénica (*Cryptogenic organizing pneumonia*: COP)
- Pneumonia intersticial Aguda (*Acute interstitial pneumonia:* AIP)

Pneumonias intersticiais idiopáticas

Pneumonia intersticial Aguda (AIP)

- Pneumonia intersticial idiopática associada ao padrão histológico da lesão alveolar difusa (*diffuse alveolar damage – DAD*);
- Doença intersticial com rápida progressão para hipoxémia e taxa de mortalidade elevada (>50%) ;
- Clínica, imagiologia e histopatologia semelhantes ARDS (*adult respiratory distress syndrome*)
  - Diferença – etiologia desconhecida (idiopática) → necessário excluir causas possíveis de ARDS
    - Infecção
    - Aspiração
    - Toxicidade medicamentosa
    - ARDS sobreposta a outra pneumonia intersticial: IPF; NSIP

Pneumonias intersticiais idiopáticas

Pneumonia intersticial Aguda (AIP)

Sintomas

- Pródromo ≈ infecção viral – febre, arrepios, mialgias e artralgias
- Tosse seca e dispneia severa rapidamente progressiva → insuficiência respiratória hipoxémica progressiva com necessidade de suporte ventilatório.

- Tratamento: Suporte ventilatório mecânico e corticosteróides
- Prognóstico mau – mortalidade > 50% na maioria dos estudos

Pneumonias intersticiais idiopáticas

Pneumonia intersticial Aguda (AIP)

Histologia (DAD)

- ✓ Fase aguda (exsudativa) [7 dias]
  - Edema intersticial e alveolar
  - Hemorragia intra-alveolar
  - Membranas hialinas
  - Infiltrado inflamatório alveolar

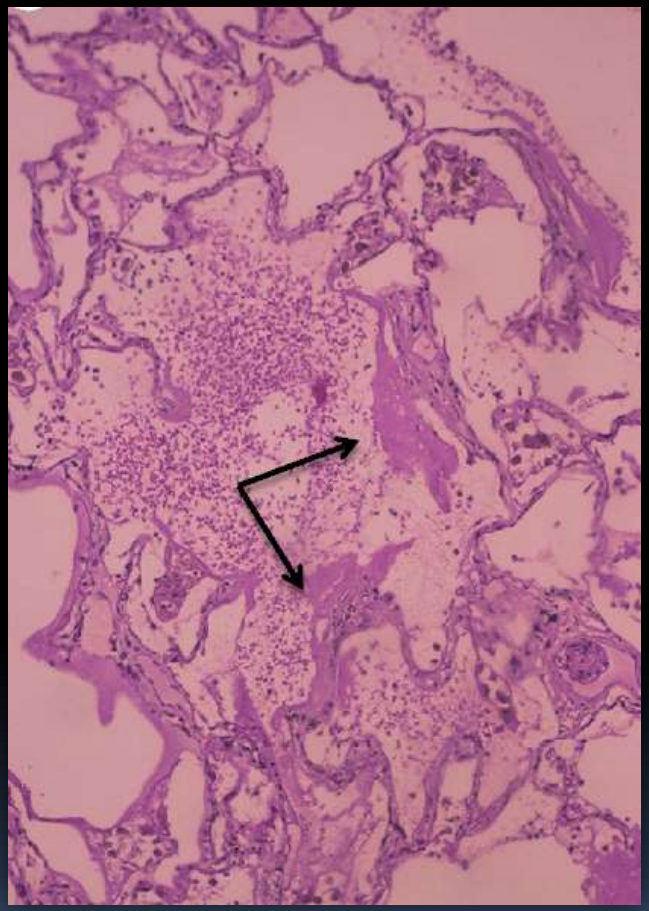

Pneumonias intersticiais idiopáticas

Pneumonia intersticial Aguda (AIP)

Histologia (DAD)

- ✓ Fase subaguda (organizativa/ proliferativa) [>7 dias]
  - Proliferação fibroblastos no interstício e espaços alveolares → espessamento parede alvéolos
  - Hiperplasia pneumócitos tipo II
  - Dilatação dos brônquios e bronquíolos → bronquiectasias e bronquiolectasias

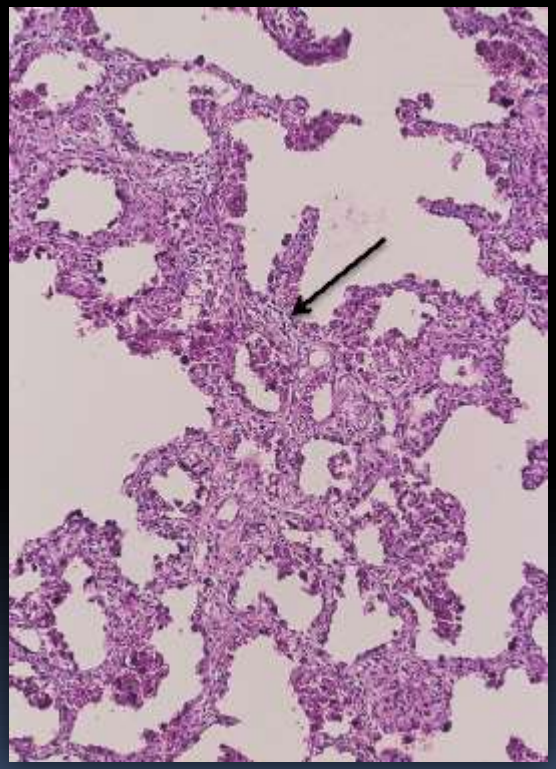

Pneumonias intersticiais idiopáticas

Pneumonia intersticial Aguda (AIP)

Histologia (DAD)

- ✓ Fase crónica (fibrótica) [>2 semanas]
  - Fibrose com deposição de colagéneo
  - Alteração arquitectural do pulmão com bronquiectasias de tracção, formação de quistos e "favo-de-mel".

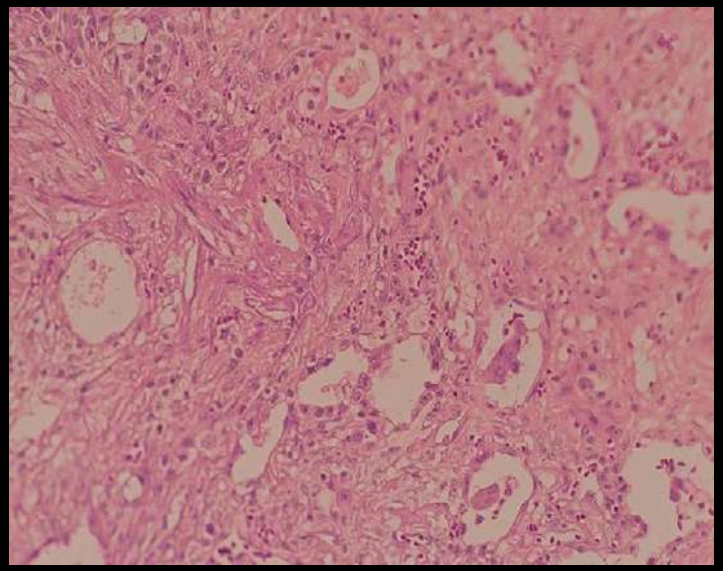

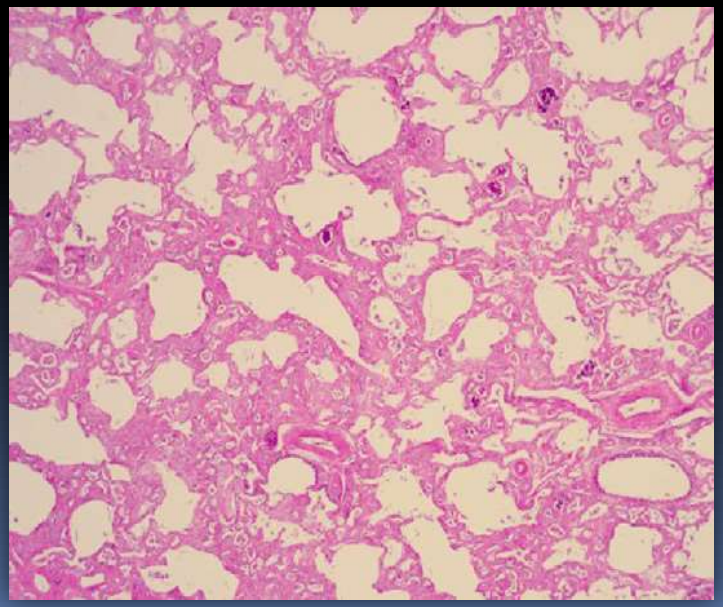

Pneumonias intersticiais idiopáticas

Pneumonia intersticial Aguda (AIP)

TCAR

- Áreas de densificação em vidro despolido → + tarde densificação difusa; poupam alguns lóbulos – aspecto geográfico
- Consolidação – predomínio porções dependentes do pulmão; distribuição simétrica
- Espessamento dos septos interlobulares – sobrepostos ao vidro despolido → padrão "crazy paving"

Müller, N.L. et al. Imaging of the Chest (2008) 663-667

Pneumonias intersticiais idiopáticas

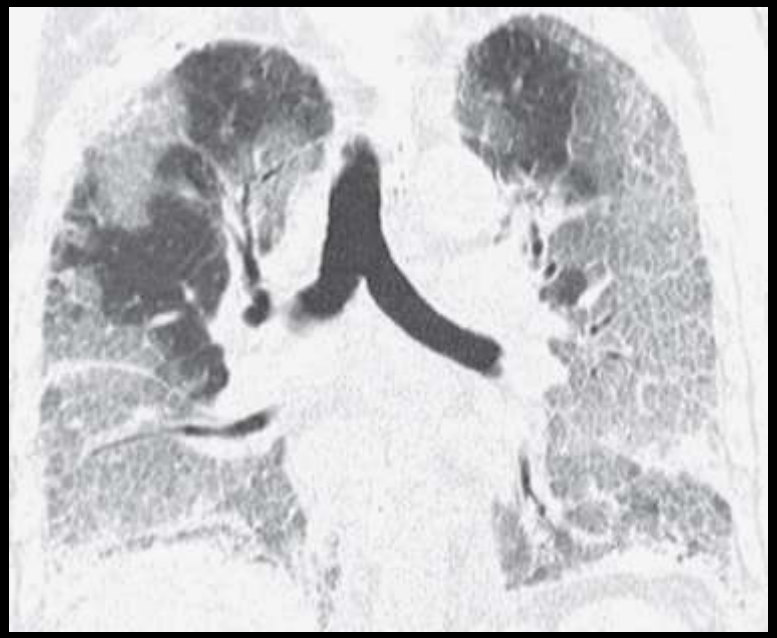

Müller, N.L. et al. Imaging of the Chest (2008) 663-667

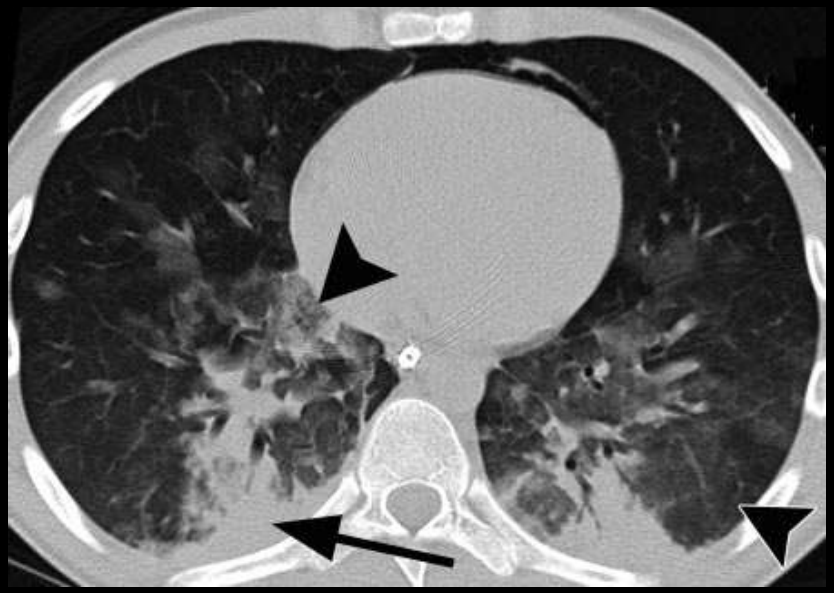

Mueller-Mang C, et al. What Every Radiologist Should Know about Idiopathic Interstitial Pneumonias. RadioGraphics 2007;27:595-615

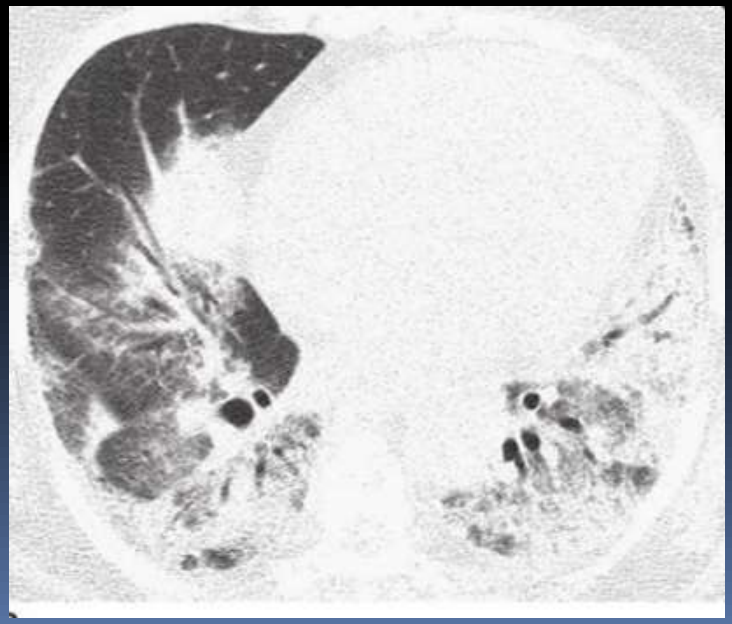

W. Richard Webb. Thoracic Imaging: Pulmonary and Cardiovascular Radiology, 2nd edition.

Pneumonias intersticiais idiopáticas

Pneumonia intersticial Aguda (AIP)

TCAR

- Bronquiectasias de tracção
- Fibrose – distorção da arquitectura pulmonar e "Favo de mel"

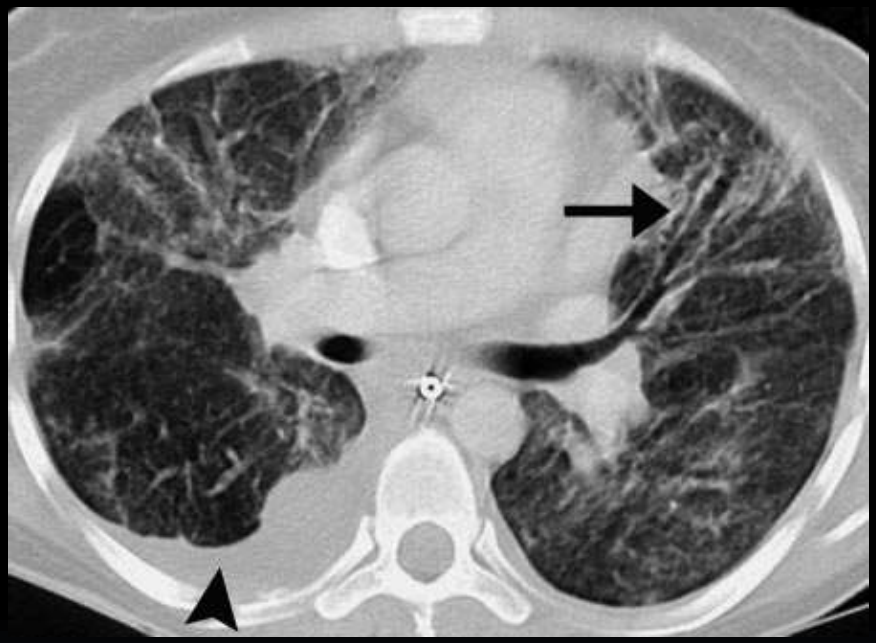

Mueller-Mang C, et al. What Every Radiologist Should Know about Idiopathic Interstitial Pneumonias. RadioGraphics 2007;27:595-615

- Outros achados:
  - Derrame pleural de pequeno volume (30%)
  - Adenopatias mediastínicas discretas

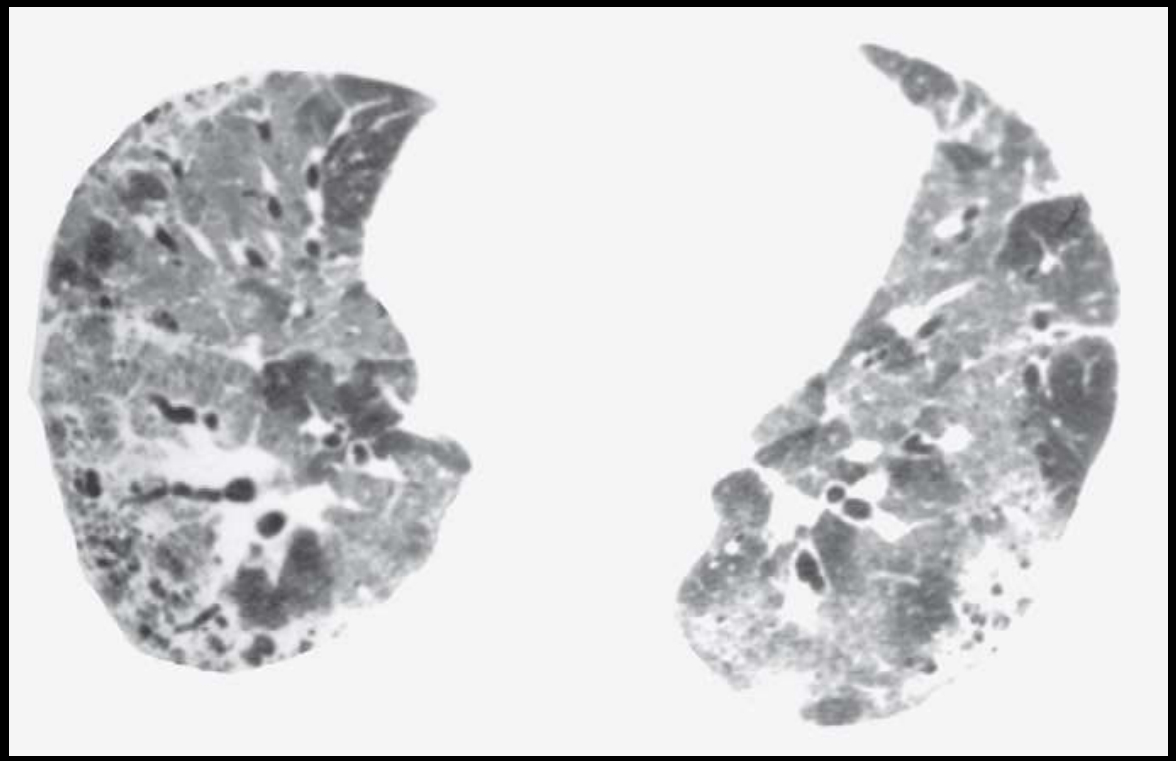

Müller, N.L. et al. Imaging of the Chest (2008) 663-667

Kazuya Ichikado. High-Resolution Computed Tomography Findings of Acute Respiratory Distress Syndrome, Acute Interstitial Pneumonia, and Acute Exacerbation of Idiopathic Pulmonary Fibrosis. Elsevier (2004)

Pneumonias intersticiais idiopáticas

Pneumonia intersticial Aguda (AIP)

TCAR

- Correlação dos achados imagiológicos com as fases histopatológicas
  - Vidro despolido e consolidação sem bronquiectasias → fases exsudativa ou proliferativa precoce
  - Bronquiectasias de tracção – fase proliferativa tardia e fase fibrótica
  - "Favo de mel" – fase fibrótica

Pneumonias intersticiais idiopáticas

Pneumonia intersticial Aguda (AIP)

TCAR

- Predomínio de vidro despolido e consolidação sem bronquiectasias
  → melhor prognóstico

- Maior extensão de densificação associada a bronquiectasias
  → pior prognóstico

Pneumonias intersticiais idiopáticas

Pneumonias intersticiais Raras:

- Pneumonia intersticial linfocítica idiopática (*Lymphoid Interstitial Pneumonia* - LIP)
- Fibroelastose pleuroparenquimatosa idiopática (*pleuroparenchymal fibroelastosis* - PPFE)

Pneumonias intersticiais idiopáticas

Pneumonias intersticiais Raras:

- Pneumonia intersticial linfocítica idiopática (*Lymphoid Interstitial Pneumonia* - LIP)
- Fibroelastose pleuroparenquimatosa idiopática (*pleuroparenchymal fibroelastosis* - PPFE)

Pneumonias intersticiais idiopáticas

Pneumonia intersticial linfocítica idiopática (LIP)

- Pneumonia intersticial idiopática rara
- Maioria dos casos de LIP estão associados a outras patologias:
  - Doenças do tecido conjuntivo (S. Sjogren (+++) artrite reumatóide, LES);
  - Imunodeficiência (HIV);
  - Toxicidade medicamentosa;
  - Patologias imunológicas (Tiroidite Hashimoto, anemia hemolítica auto-imune, miastenia gravis, anemia perniciosa);
  - Infecções.

Pneumonias intersticiais idiopáticas

Pneumonia intersticial linfocítica idiopática (LIP)

- + frequente mulheres
- Idade média de aparecimento – 50 anos
- Sintomas:
  - Dispneia, tosse, dor torácica – instalação insidiosa (alguns anos)
  - Menos freq. – febre, suores nocturnos, perda peso
- Tratamento – corticosteróides – resposta imprevisível:
  - Boa resposta
  - Mantêm-se estáveis anos
  - Deterioração e morte com fibrose pulmonar

Pneumonias intersticiais idiopáticas

Pneumonia intersticial linfocítica idiopática (LIP)

Histologia

- ✓ Infiltrado intersticial e da parede alveolar de linfócitos, plasmócitos e histiócitos;
- ✓ Frequentes – folículos linfóides ao longo das regiões peribronquiolares

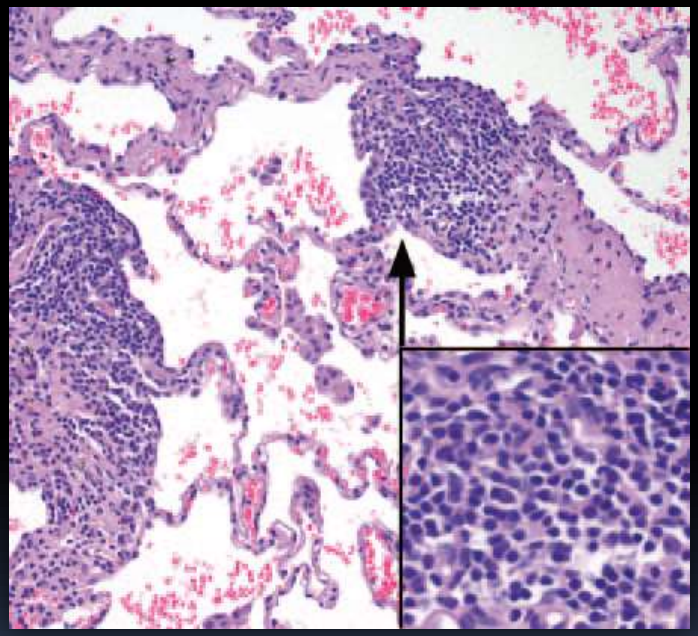

Pneumonias intersticiais idiopáticas

Pneumonia intersticial linfocítica idiopática (LIP)

TCAR

- Densificação em vidro despolido (infiltração alveolar)
- Nódulos centrilobulares mal definidos (infiltrados envolvendo os bronquíolos –folículos linfóides)

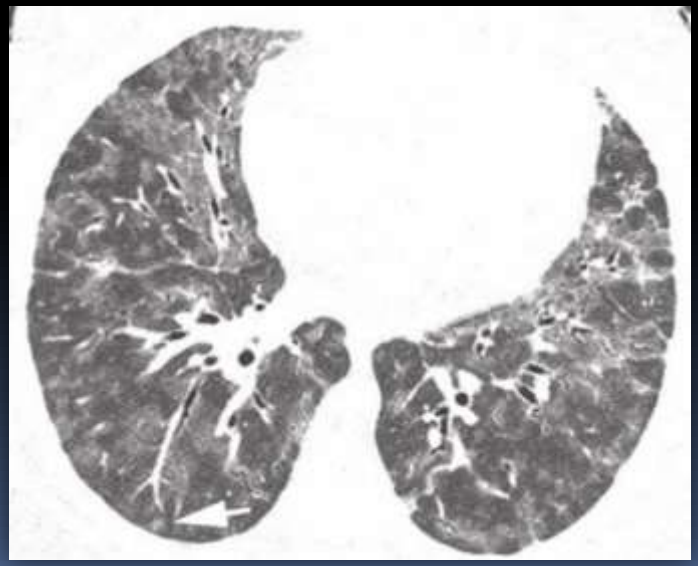

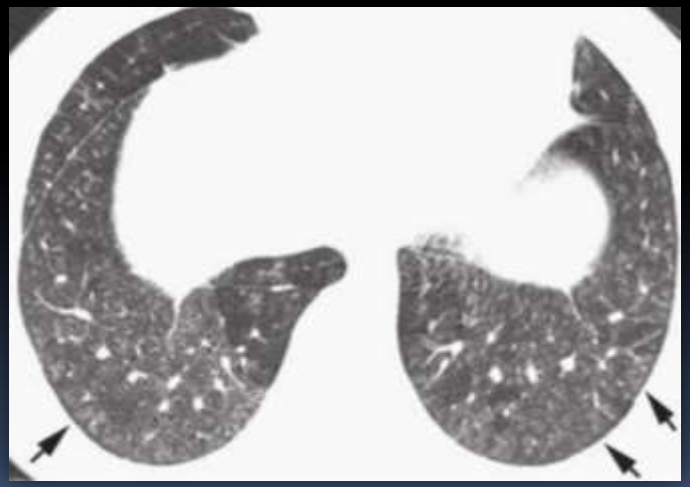

W. Richard Webb. Thoracic Imaging: Pulmonary and Cardiovascular Radiology, 2nd edition.

Pneumonias intersticiais idiopáticas

Pneumonia intersticial linfocítica idiopática (LIP)

TCAR

- Quistos perivasculares - raros e isolados ou mais numerosos e difusos (obstrução bronquiolar associada à infiltração peribronquiolar)

- Espessamento de septos interlobulares e/ou pequenos nódulos bem definidos com distribuição perilinfática ≈ linfangite carcinomatosa (infiltrados intersticiais)

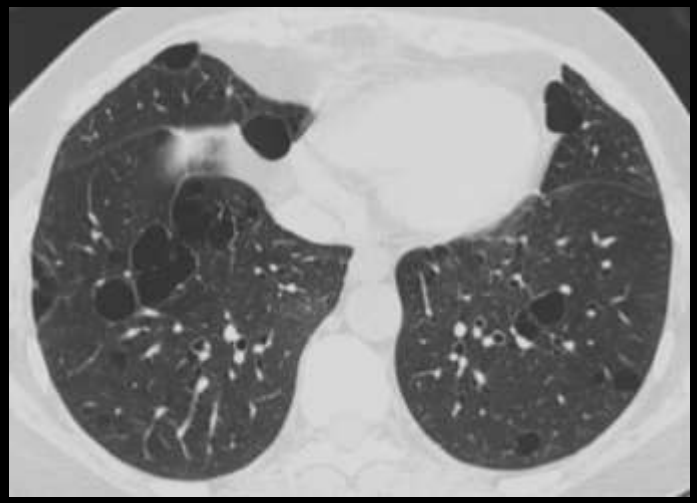

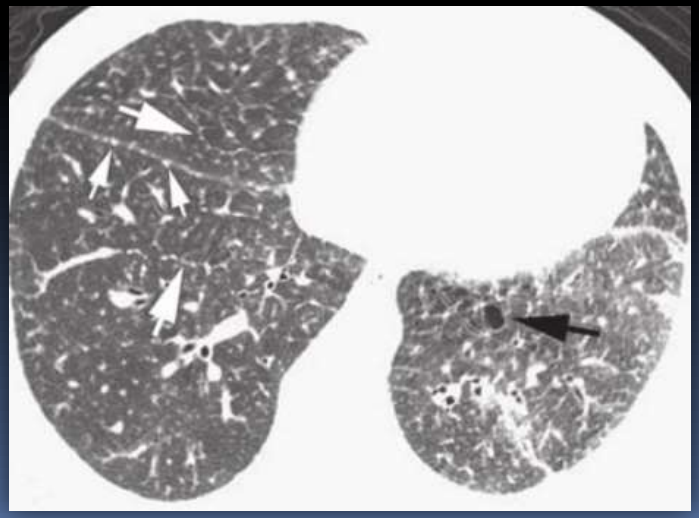

W. Richard Webb. Thoracic Imaging: Pulmonary and Cardiovascular Radiology, 2nd edition.

Pneumonias intersticiais idiopáticas

Pneumonia intersticial linfocítica idiopática (LIP)

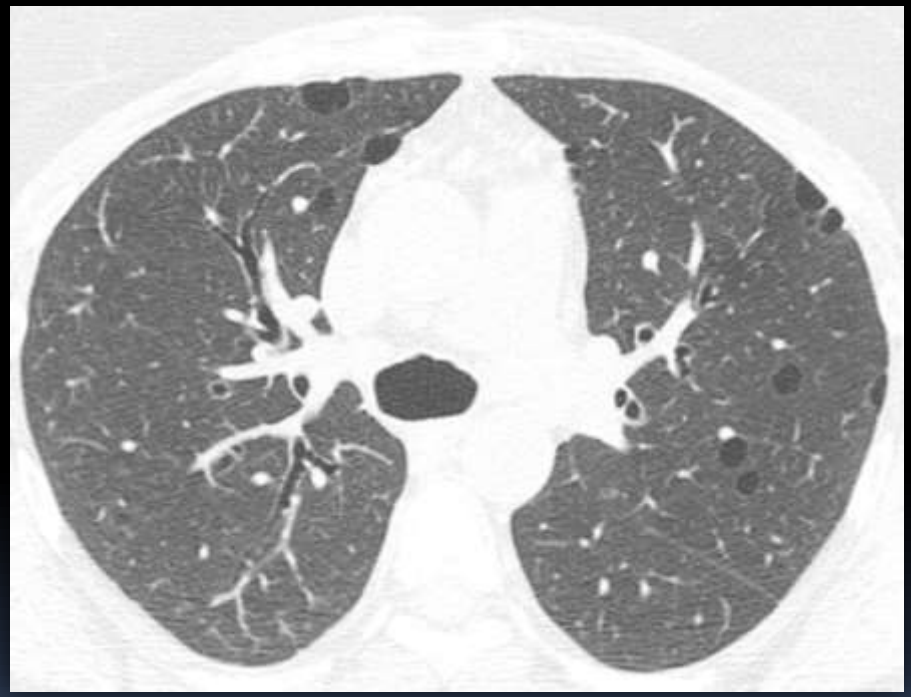

Pneumonias intersticiais idiopáticas

Pneumonias intersticiais Raras:

- Pneumonia intersticial linfocítica idiopática (*Lymphoid Interstitial Pneumonia* - LIP)
- Fibroelastose pleuroparenquimatosa idiopática (*pleuroparenchymal fibroelastosis* - PPFE)

Pneumonias intersticiais idiopáticas

Fibroelastose pleuroparenquimatosa idiopática (PPFE)

- Patologia muito rara, descrita recentemente (2004) pela 1ª vez;
- Espessamento fibrótico pleural e do parênquima pulmonar subpleural, predominantemente nos lobos superiores
- Idade média – 57 anos
- Sintomas – dispneia e tosse seca
- Provas função respiratória – padrão restritivo ≈ IPF

Pneumonias intersticiais idiopáticas

Fibroelastose pleuroparenquimatosa idiopática (PPFE)

- 50% doentes apresentam infecções recorrentes
- Pneumotórax espontâneo 2ário – comum
- Fístulas broncopulmonares persistentes pós-operatórias

- Mau prognóstico
  - Progressão da doença em 60%; morte pela doença em 40%;
  - Sem tratamento eficaz → transplante - única opção

Pneumonias intersticiais idiopáticas

Fibroelastose pleuroparenquimatosa idiopática (PPFE)

- Descrita entidade clinicopatológica semelhante em doentes receptores de transplante pulmonar (2-16 anos após transplantação)
- Referidos alguns casos familiares

Pneumonias intersticiais idiopáticas

Fibroelastose pleuroparenquimatosa idiopática (PPFE)

Histologia

- ✓ Espessamento difuso da pleura visceral por deposição de mistura de fibras elásticas e de colagéneo denso;
- ✓ Extensão para as paredes dos alvéolos nas regiões subpleurais

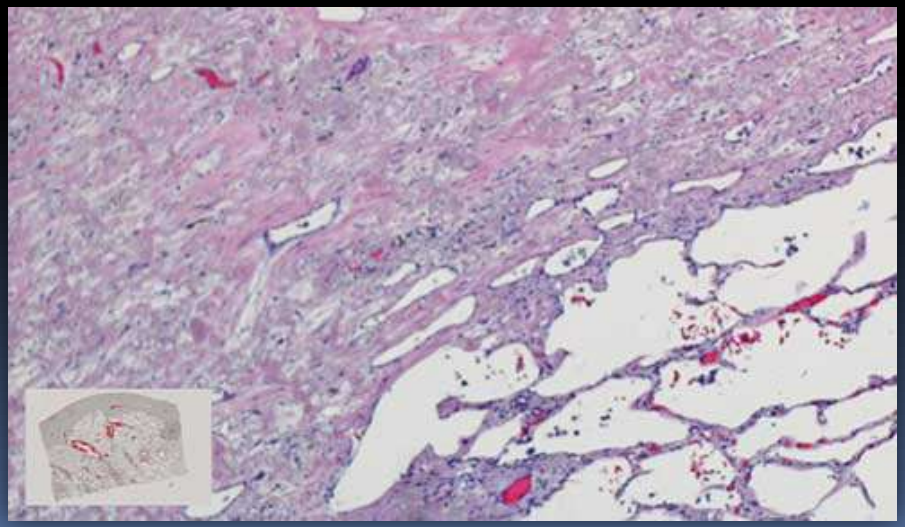

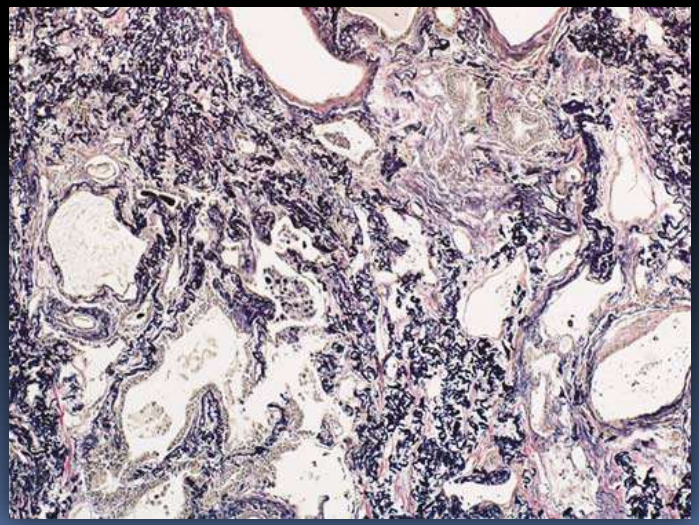

Pneumonias intersticiais idiopáticas

Fibroelastose pleuroparenquimatosa idiopática (PPFE)

TCAR

- Espessamento pleural
- Espessamento septos interlobulares
- Fibrose:
  - Distorção arquitectural
  - Bronquiectasias de tracção
  - "Favo de mel"

→ +++ lobos superiores

- Perda de volume nos lobos superiores

Pneumonias intersticiais idiopáticas

Fibroelastose pleuroparenquimatosa idiopática (PPFE)

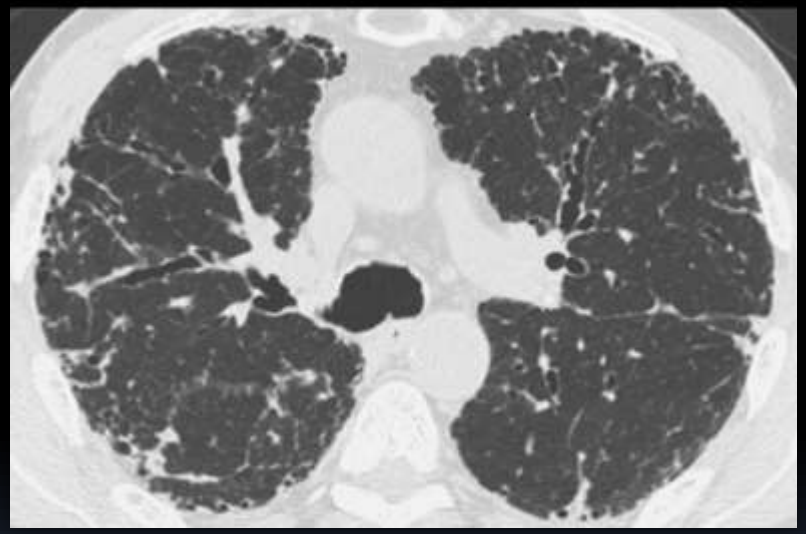

Piciucchi, S. et al. High resolution CT and histological findings in idiopathic pleuroparenchymal fibroelastosis: Features and differential diagnosis. Respiratory Research 2011, 12:111

Pneumonias intersticiais idiopáticas

CONCLUSÕES

Pneumonias intersticiais idiopáticas

CONCLUSÕES

- Diagnóstico das Pneumonias intersticiais idiopáticas requer um envolvimento multidisciplinar.
- **TC de alta resolução**
  - Está indicada em todos os doentes com suspeita de pneumonias intersticiais idiopáticas
  - Desempenha um papel fundamental na sua identificação → radiologistas devem estar familiarizados com as suas manifestações imagiológicas
  - Quando TCAR mostra achados típicos de uma entidade, como UIP ou COP e a clínica é concordante → biópsia poderá ser evitada.

Referências Bibliográficas

- Travis WD, Costabel U, Hansell DM, et al. An official American Thoracic Society/European Respiratory Society statement: Update of the international multidisciplinary classification of the idiopathic interstitial pneumonias. *Am J Respir Crit Care Med*. 2013;188(6):733-48. doi:10.1164/rccm.201308-1483ST.
- Travis WD, Hunninghake G, King TE, et al. Idiopathic nonspecific interstitial pneumonia: report of an American Thoracic Society project. *Am J Respir Crit Care Med*. 2008;177(12):1338-47. doi:10.1164/rccm.200611-1685OC.
- Raghu G, Collard HR, Egan JJ, et al. An official ATS/ERS/JRS/ALAT statement: idiopathic pulmonary fibrosis: evidence-based guidelines for diagnosis and management. *Am J Respir Crit Care Med*. 2011;183(6):788-824. doi:10.1164/rccm.2009-040GL.
- Becker CD, Gil J, Padilla ML. Idiopathic pleuroparenchymal fibroelastosis: an unrecognized or misdiagnosed entity? *Mod Pathol*. 2008;21(6):784-7. doi:10.1038/modpathol.2008.56.
- Aguiar M, Felizardo M, Moniz D. Pneumonia organizativa – Experiência da consulta de um hospital central. Revista Portuguesa de Pneumologia. 2010;XVI:369-389.
- Franquet T, Giménez a. Idiopathic interstitial pneumonias. *Radiol ogia (English Ed)*. 2012;54(6):479-489. doi:10.1016/j.rxeng.2012.05.005.
- Paulo José de Lima Mota. Pneumonias intersticiais idiopáticas. Rev Port Pneumol 2006; XII (5): 581-601.
- Ichikado K. High-resolution computed tomography findings of acute respiratory distress syndrome, acute interstitial pneumonia, and acute exacerbation of idiopathic pulmonary fibrosis. *Semin Ultrasound CT MR*. 2014;35(1):39-46. doi:10.1053/j.sult.2013.10.007.
- 12. Piciucchi S, Tomassetti S, Casoni G, et al. High resolution CT and histological findings in idiopathic pleuroparenchymal fibroelastosis: features and differential diagnosis. *Respir Res*. 2011;12(1):111. doi:10.1186/1465-9921-12-111.
- 13. Ryu JH, Colby T V, Hartman TE, Vassallo R. Smoking-related interstitial lung diseases: a concise review. *Eur Respir J*. 2001;17(1):122-32. Available at: http://www.ncbi.nlm.nih.gov/pubmed/11307741

© MARK ANDERSON
WWW.ANDERTOONS.COM
ANDERSON
"It's a very nice selfie, but I think the CT scan will be sufficient."

Obrigada!